

• 临床研究 •

64例乳腺癌保留乳房手术联合术中放射治疗的近期疗效观察

刘蕾 李席如 马林 张艳君 王建东 孔庆龙 郑一琼 余伟 李荣

【摘要】 目的 观察乳腺癌保留乳房手术应用术中放射治疗后近期疗效、安全性及美容效果等。方法 对 64例乳腺癌患者行保留乳房手术治疗,并于术中给予放射治疗。观察术后近期疗效、安全性及美容效果等。结果 术后随访 3~19个月,中位随访 10.3个月。64例患者中,1例(1.6%)于 1年后局部复发;7例(10.9%)术后发生 I 级放射性肺损伤,10例(15.6%)手术部位局部硬化,8例(12.5%)皮肤颜色改变,8例(12.5%)手术部位疼痛;美容效果方面,达到极好或较好水平共占 95.3%(61/64)。结论 术中放射治疗在乳腺癌保留乳房手术中的应用可得到满意的近期疗效,且具有较高的临床安全性,同时美容效果良好。

【关键词】 乳腺肿瘤;术中放射治疗;保留乳房手术;近期疗效;安全性;美容效果

【中图分类号】 R737.9

【文献标识码】 A

Observation on short-term effect of breast-conserving operation plus intraoperative radiotherapy in 64 breast cancer patients LIU Lei, LI Xi-ru, MA Lin, ZHANG Yan-jun, WANG Jian-dong, KONG Qing-long, ZHENG Yi-qiong, YU Wei, LI Rong. Department of General Surgery, General Hospital of Chinese People's Liberation Army, Beijing 100853, China

【Abstract】 Objective To observe the short-term therapeutic effect, safety and cosmetic result of breast-conserving operation plus intraoperative radiotherapy. **Methods** Sixty-four breast cancer patients were treated with breast-conserving operation plus intraoperative radiotherapy. The therapeutic effect, safety and cosmetic outcome were evaluated. **Results** The postoperative follow-up time varied from three to 19 months, and the median time was 10.3 months. Among the 64 patients, one (1.6%) had local recurrence one year after operation, seven (10.9%) Grade I radiation-induced lung injury, ten (15.6%) sclerosis at the operation site, eight (12.5%) skin colour changes, and eight (12.5%) pain at lumpectomy site. Sixty-one (95.3%, 61/64) patients had excellent or good cosmetic outcomes. **Conclusions** Intraoperative radiotherapy used in breast-conserving operation can gain satisfactory therapeutic effect with safety and good cosmetic outcomes.

【Key words】 Breast neoplasms; Intraoperative radiotherapy; Breast-conserving operation; Short-term therapeutic effect; Safety; Cosmetic outcomes

乳腺癌保留乳房手术需结合放射治疗已成为共识^[1]。传统保留乳房手术后放射治疗通常需要 5~6周的时间,严重影响患者的生活质量。乳腺癌局部复

作者单位: 100853 北京,解放军总医院普通外科(刘蕾、李席如、张艳君、王建东、郑一琼、李荣);放射治疗科(马林、余伟);肿瘤外科(孔庆龙)

通信作者: 李席如, E-mail: 24681@sina.com

发模式研究结果表明,局部复发多于瘤床部位^[2-6]。近年在国外医疗机构中,术中放射治疗越来越多地被应用于保留乳房手术^[1]。术中放射治疗是在术中对瘤床部位给予直接照射的一项新的放射治疗技术。这种针对瘤床的直接照射,缩短了治疗时间,保证了照射射线的剂量准确性,更好地保护了周围正常组织。本院在国内较早引进术中放射治疗系统,现将本院近期采用保留乳房手术联合术中放射治疗的64例乳腺癌患者临床资料报告如下。

1 资料和方法

1.1 纳入标准

患者经病理确诊为乳腺癌是纳入的首要条件。其他纳入标准如下:(1)肿瘤直径 ≤ 3.0 cm(术前钼靶X线、超声及磁共振成像检查);(2)肿瘤为单发病灶;(3)患者有明确的保乳意愿;(4)手术切缘大于1 cm。禁忌证为:(1)放射治疗禁忌者;(2)曾在同侧乳腺或胸部进行放射治疗者。所有患者在术前均签署了知情同意书。

1.2 患者资料

本组共64例乳腺癌患者,年龄27~67岁,中位年龄45岁。肿瘤直径为0.5~3.0 cm,其最大径 < 1 cm者7例,1.0~2.0 cm者36例,2.1~3.0 cm者21例。肿瘤位于外上象限37例,外下10例,内上15例,内下2例。病理类型:浸润性导管癌39例,导管内癌9例,黏液腺癌2例,浸润性小管小叶癌1例,浸润性导管癌伴导管内癌6例,浸润性导管癌伴乳头状癌3例,浸润性导管癌伴浸润性筛状癌、黏液腺癌伴浸润性导管癌、导管内癌伴小叶原位癌、导管内癌伴黏液腺癌各1例。按照世界卫生组织(World Health Organization, WHO)乳腺癌组织学分类(2003版)进行组织学分级:I级8例,II级31例,III级25例。按照美国癌症联合委员会(American Joint Committee on Cancer, AJCC)乳腺癌分期标准(第6版,2002)进行TNM分期:0期6例,I期28例,II_A期24例,II_B期4例,III_A期、III_C期各1例。腋窝淋巴结转移阳性17例,阴性47例。免疫组化检测结果:ER(+)/PR(+)41例,ER(-)/PR(-)17例,ER(+)/PR(-)3例,ER(-)/PR(+)3例;HER-2(++~+++)34例,HER-2(-~+)30例。其中6例为新辅助化疗后降期保留乳房手术联合术中放射治疗。

1.3 手术方法

手术包括肿瘤切除和腋窝淋巴结清扫两部分。根据肿瘤所在部位、大小及其与皮肤的关系设计切口(图1)。位于乳腺上方的肿瘤,做以乳头为中心的弧形切口;位于乳腺下方的肿瘤,做指向乳头的放射状切口或梭形切口。本

组 64例均采用肿瘤局部扩大切除。局部扩大切除应包括距离肿瘤边缘 1~2 cm正常乳腺组织的整块切除。肿瘤切除术后的缺损修复,只在靠近乳头乳晕的部位简单拉拢缝合,以矫正乳头的位置,残腔不置引流,创面喷洒生物蛋白胶起止血和填充残腔的作用,用可吸收线间断缝合皮下组织,Pro lilin线做皮内缝合。术前病理检查未证实者,按肿瘤局部扩大切除原则做“肿瘤活检术”,如术中病理检查证实为恶性则加做腋窝淋巴结清扫手术。对临床不可触及的乳腺肿瘤,在超声或钼靶 X线引导下,应用带倒钩的金属丝穿刺定位后行肿块切除,术中冰冻病理检查,确诊后再行保留乳房手术。本组 64例均做了前哨淋巴结活检(图 2),其中 47例前哨淋巴结活检阴性,17例阳性者(13例术中前哨淋巴结活检阳性+4例术中前哨淋巴结活检阴性但术后石蜡切片阳性)改行部分腋窝淋巴结清扫术。

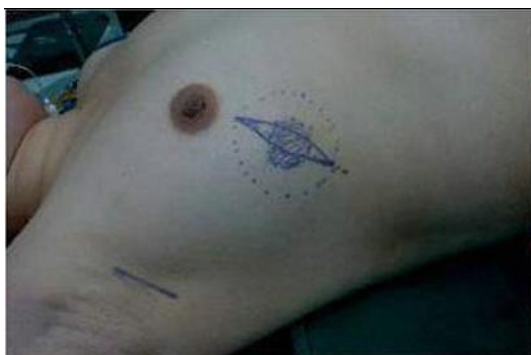

图 1 设计手术切口

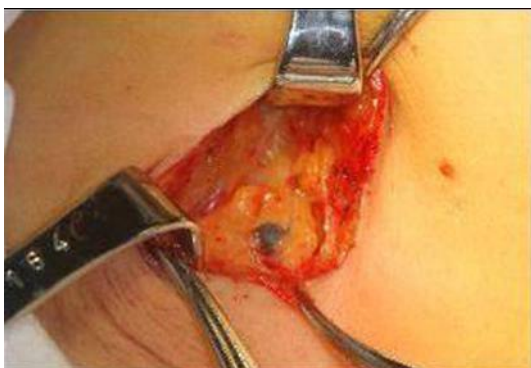

图 2 前哨淋巴结活检

1.4 术中放射治疗方法

应用 Mobetron1000移动式电子束术中放射治疗系统。设备放置在专用手术室,其配件术前常规消毒。术中放射治疗(图 3~6)有两种情况:(1)对术前确诊病例,术中应对包括肿瘤在内的区域进行照射。照射范围通常为:肿瘤及其周围 2 cm及下方 1cm的组织。(2)术前无病理检查证实的病例,在“肿

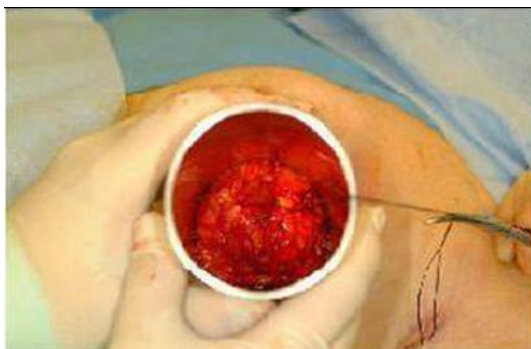

图 3 将肿瘤置于限光筒中心

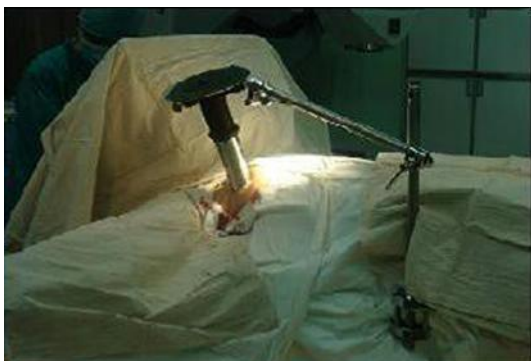

图 4 固定限光筒位置

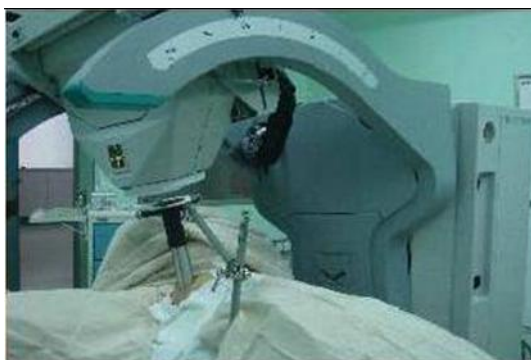

图 5 连接术中放射治疗仪器

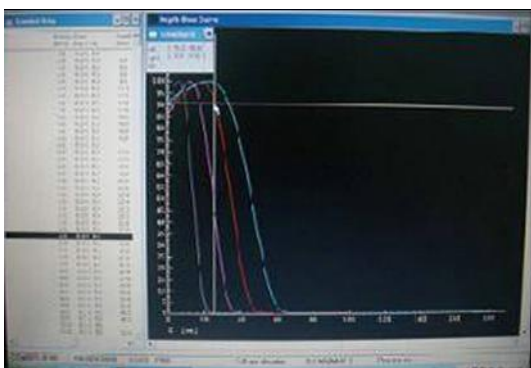


图 6 术中放射治疗

瘤活检”确诊后,术中对瘤床及其周围 2 cm 组织进行照射。照射剂量:如果腋窝淋巴结阳性(前哨淋巴结活检阳性)或患者年龄 ≤ 35 岁,则术中单次照射 8 Gy 作为瘤床补量剂量,术后再做全乳照射。如果前哨淋巴结活检阴性,则术中一次性照射 15~20 Gy 根治性剂量。根据肿瘤大小选择不同的能量和限光筒,使 90% 的处方剂量能够覆盖肿瘤周围 2 cm 及前后 1 cm 范围的正常组织。剂量率为 10 Gy/min,治疗过程需要 2~4 min。本组 64 例患者中,16 例给予 8 Gy 的瘤床补量剂量(12 例年龄 > 35 岁,前哨淋巴结活检阳性;3 例年龄 ≤ 35 岁,前哨淋巴结活检阴性;1 例年龄 ≤ 35 岁,同时前哨淋巴结活检阳性),45 例给予 15 Gy,3 例给予 20 Gy 的根治剂量。

1.5 术后辅助治疗

化疗原则同改良根治术。雌激素受体阳性患者序贯给予内分泌治疗。本研究有 16 例患者术中只照射 8 Gy 的瘤床补量剂量,术后再行全乳外照射 50 Gy(分为 25 次),腋窝淋巴结阳性者照射全乳、锁骨上下区。

1.6 美容效果评价

参照美国放射治疗肿瘤协作组(Radiation Therapy Oncology Group, RTOG)的美容等级评定标准^[7],将术后乳房美容效果分为 4 个等级:极好,患侧乳房在大小、形状方面与健侧乳房相比没有差别或只有极微的差别;较好,患侧乳房在大小、形状方面与健侧乳房相比存在轻度的差别;一般,小于或等于 1/4 的患侧乳房在大小和形状方面存在明显的改变;差,大于 1/4 的患侧乳房在大小和形状方面存在明显的改变。

2 结果

全部患者的手术均在 3 h 内完成,较传统保留乳房手术时间稍有延长。本组患者全部采用电话及门诊随访,随访 3~19 个月,中位随访 10.3 个月,随访率为 100%。在随访期内,64 例患者中有 1 例(1.6%)在术后 1 年于原瘤床部位局部复发,而后行改良根治术治疗,其余患者均未出现局部复发及远处转移。

安全性方面,所有患者无因术中放射治疗造成手术切口感染或延迟愈合,7 例(10.9%)术后发生放射性肺损伤,10 例(15.6%)手术部位局部硬化,8 例(12.5%)皮肤颜色改变,8 例(12.5%)手术部位疼痛。于术后 3~6 个月复诊时评价美容效果,结果:极好者 53 例(82.8%)(图 7、8),较好者 8 例(12.5%),一般者 2 例(3.1%),差者 1 例(1.6%)。

3 讨论

保留乳房手术结合放射治疗是近年来乳腺癌的重要治疗方法^[8]。早期乳

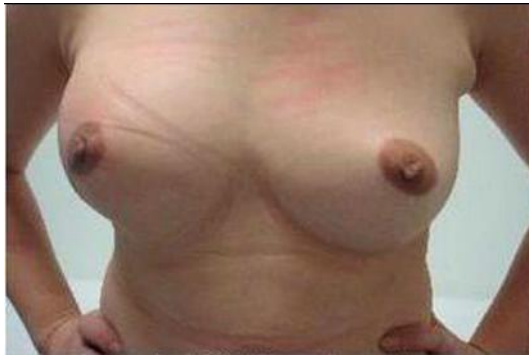

图 7 术后美容效果(正面)

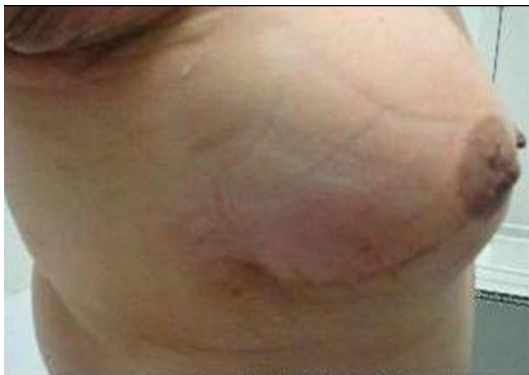

图 8 术后美容效果(侧面)

腺癌试验协作组 (Early Breast Cancer Trialists Collaborative Group EBCTCG) 分析了 1985 年以前开始的全部随机保留乳房手术结合放射治疗的病例, 发现放射治疗可使保留乳房手术后局部复发率下降 67% ($P < 0.01$), 与乳腺癌相关的死亡率下降 6% ($P = 0.03$)^[9]。

保留乳房手术后乳腺癌复发以靠近原瘤床部位的局部复发为主^[2-6], 因此, 加速部分乳腺放射治疗技术 (accelerated partial breast irradiation, APBI) 开始被应用于替代保留乳房手术后的全乳放射治疗, 对手术切除区域邻近的乳腺组织进行直接照射^[10]。术中放射治疗为实现 APBI 的方式之一, 是在手术同期完成的针对瘤床部位的直接放射治疗。其优点在于有效提高放射线的生物利用率, 并尽可能减少对周围组织的损伤, 同时缩短放射治疗疗程, 提高患者生活质量。

本组患者中, 1 例在 1 年后因局部复发而接受改良根治术, 但因随访期较短, 并不能说明长期疗效。在国外术中放射治疗效果研究中, Lemanski 等^[11] 纳入 42 例患者, 术中放射治疗后随访 2.5 年, 局部复发率为 5.0% (2/42); Veronesi 等^[12] 纳入 590 例患者, 随访 1.7 年, 局部复发率为 0.5% (3/590)。而 Reitsamer 等^[13] 报道了至今唯一的保留乳房手术结合术后放射治疗与术中放射治疗的前瞻性复发率与生存率的对照研究。随访 5 年的结果表明: 术中

放射治疗组的同侧及远处复发率分别为 0.0% (0/190) 和 4.2% (8/190), 而术后放射治疗组二者分别为 4.3% (8/188) 和 8.6% (16/188); 术中放射治疗组的无病生存率较术后放射治疗组高出 4.9%, 分别为 95.8% (182/190) 和 90.9% (171/188)。可见在国外研究中, 术中放射治疗对控制保留乳房手术后近期乳腺癌局部复发率具有良好效果, 但因多数研究随访年限较短或纳入病例数较少, 且各研究放射治疗方式不同, 术中放射治疗长期疗效还需进一步随访证明。

在术中放射治疗的安全性研究中, 较严重的术后并发症为放射性肺损伤。本组患者放射性肺损伤 7 例, 发生率为 10.9%。其中, 6 例发生于接受 15 Gy 根治剂量的患者, 1 例发生于术中接受 8 Gy 瘤床补量剂量且术后接受全乳照射的患者, 损伤在术后 3~5 个月发生于照射野范围内, 均为 I 级放射性肺损伤, 患者多无临床症状, 且这 7 例患者术前各项指标与其他患者并无明显差异。接受 20 Gy 根治剂量的患者无放射性肺损伤情况的发生, 但这是否可以证实 20 Gy 为术中放射治疗最安全的剂量则仍需大样本量研究确定。此外, 手术部位局部硬化、皮肤颜色改变以及手术部位疼痛等考虑均为短期术后并发症, 其进展情况需进行长期的随访观察。

术中放射治疗最大的优势在于其美容效果。本组患者中, 美容效果达到极好或较好水平共占 95.3% (61/64), 仅有 1 例美容效果差, 原因为该患者术后术腔出现较多积液, 吸收较差, 导致乳房肿胀, 经多次抽液后乳房塌陷较明显, 但也不能完全排除由术中放射治疗因素所致。在国外术中放射治疗美容效果研究中, Kraus Tiefenbacher 等^[14]研究纳入 73 例患者, 超过 90% 的患者美容效果达到极好或较好水平。Kimple 等^[15]的研究纳入 71 例患者, 美容效果极好或较好的占 89% (63/89)。可见, 美容效果在多数研究中均可达到令人满意的程度。

此外, 本组患者中有 6 例初步检查证实并不符合保留乳房手术条件, 但因患者保乳意愿强烈, 故给予新辅助化疗后再行降期保留乳房手术 + 术中放射治疗。这 6 例患者在随访期内均无局部复发或远处转移, 无严重短期并发症, 且美容效果均达到极好水平。所以笔者认为, 新辅助化疗后行术中放射治疗是具有优势的, 但其治疗效果仍需大样本量和更长期的随访证实。

虽然术中放射治疗具有局部复发率较低、安全性好、美容效果良好等优点, 但这项新技术仍存在许多需要进一步探讨的地方, 如应用术中放射治疗患者年龄的选择。大多数国外研究将术中放射治疗患者年龄限定为 > 50 岁; 而本院 64 例患者纳入标准仅为符合保留乳房手术条件, 而并无年龄限制。其中 35 岁以下 5 例, 3 例浸润性导管癌、1 例浸润性筛状癌、1 例导管内癌。对于

4例浸润性癌患者术中放射治疗的剂量均为 8 Gy, 术后又行外照射 50 Gy(分为 25次); 而导管内癌的患者由于恶性程度较低, 术中放射治疗 15 Gy, 未再行术后放射治疗。这 5例患者在随访期内均无复发或转移, 亦无严重术后并发症。

初步分析本院 64例术中放射治疗病例, 结果显示这项新技术的短期疗效令人满意, 术后安全性高, 且美容效果良好, 而远期疗效还需行进一步的随访观察。同时, 作为一项新技术, 国内外研究均较少, 且样本量不大, 故其最适宜放射治疗剂量、患者纳入标准等许多方面均仍在研究探索中。本院的研究根据患者具体情况, 选择了最适合患者的个体化治疗方式, 按照肿瘤的不同情况给予适宜剂量的放射治疗。同时, 因技术较新, 本研究暂未设对照组, 而在确定了术中放射治疗短期疗效令人满意的情况下, 本院将进一步进行术中放射治疗与传统术后放射治疗的对照研究, 以更加充分证明术中放射治疗的安全性。虽然现在术中放射治疗技术还不完善, 本院术中放射治疗应用也尚处于探索阶段, 仍不能完全取代传统的保留乳房手术后全乳放射治疗, 但相信随着研究的深入以及技术的进步, 会有越来越多的乳腺癌患者从中受益, 得到更好效果的治疗。

参考文献

- [1] Astrid C, Christobel S, David W, et al. A systematic review of intraoperative radiotherapy in early breast cancer. *Breast Cancer Res Treat* 2004; 85: 271-280.
- [2] Dershaw DD, McCormick B, Osborne MP, et al. Detection of local recurrence after conservative therapy for breast carcinoma. *Cancer* 1992; 70: 493-496.
- [3] Osborne MP, Simmons RM, et al. Salvage surgery for recurrence after breast conservation. *World J Surg* 1994; 18: 93-97.
- [4] 常兴华, 王志军. 乳腺癌保乳术后局部复发的相关因素. *现代肿瘤医学*, 2007, 15: 433-436.
- [5] 傅西林, 李树玲, 范宇, 等. 乳腺癌前病变与乳腺癌相关的多指标病理学研究. *中国肿瘤临床*, 1999, 26: 2-7.
- [6] 王建丽, 马榕, 刘文君, 等. 乳腺癌保留乳房手术切除范围的探讨. *中国肿瘤临床*, 2002, 29: 413-415.
- [7] Bradley RP, Augustinus AMH, Nicola SR, et al. A comparison in cosmetic outcome between peroperative interstitial breast implants and delayed interstitial breast implants after external beam radiotherapy. *Radiother Oncol* 2003; 67: 159-164.
- [8] 郑一琼, 李席如, 李荣. 乳腺癌保乳综合治疗的研究进展. *中华乳腺病杂志: 电子版*, 2008, 2: 190-201.
- [9] 李金锋, 郑德清. 乳腺癌保留乳房手术及术后放射治疗的价值. *国外医学·肿瘤学分册*, 2001, 28: 458-461.
- [10] Wallner P, Arthur D, Bartelink H, et al. Workshop on partial breast irradiation: state of the art and the science. *J Natl Cancer Inst* 2005; 96: 175-184.
- [11] Lenanski C, Azria D, Gougou Bougade S, et al. Intraoperative radiotherapy in early-stage breast cancer: results of the Montpellier phase II trial. *Int J Radiat Oncol Biol Phys* 2010; 76: 698-703.
- [12] Veronesi U, Orecchia R, Luini A, et al. Full-dose intraoperative radiotherapy with electrons during breast-conserving surgery: experience with 590 cases. *Ann Surg* 2005; 242: 101-106.
- [13] Reitsamer R, Sedlmayer F, Kopp M, et al. The Salzburg concept of intraoperative radiotherapy for breast cancer: results and considerations. *Int J Cancer* 2006; 118: 2882-2887.
- [14] Kraus T, Tiefenbacher U, Bauer L, SCHEDA A, et al. Long-term toxicity of an intraoperative radiotherapy boost using low energy X-rays during breast-conserving surgery. *Int J Radiat Oncol Biol Phys* 2006; 66: 377-381.

- [15] Kimple RJ, Kubber Demore N, Kuzniak CM, et al. Cosmetic outcomes for accelerated partial breast irradiation before surgical excision of early-stage breast cancer using single-dose intraoperative radiotherapy. *Int J Radiation Oncology Biol Phys* 2010: 1-8.

(收稿日期: 2010-07-22)

(本文编辑: 罗承丽)

刘蕾, 李席如, 马林, 等. 64例乳腺癌保留乳房手术联合术中放射治疗的近期疗效观察 [J/CD]. *中华乳腺病杂志: 电子版*, 2010, 4(6): 683-691.